PARACENTESIS

Jesús Martín González – MIR Salamanca

Sonia del Amo Diego – Médico adjunto Urgencias Hospital Universitario de Salamanca

1. ¿QUÉ ES?

- Extracción por punción percutánea (ciega o ecoguiada) de líquido de la cavidad abdominal con fines diagnósticos o terapéuticos.
- Se trata de una técnica sencilla y generalmente segura.

2. INDICACIONES

- Diagnósticas:
  1. Ascitis de nueva aparición.
  2. Ascitis previamente conocida, pero sospecha de asociación a: VIH, tuberculosis y neoplasia.
  3. En todo paciente con hipertensión portal y ascitis en el que:
     - Deterioro clínico (fiebre, dolor abdominal, hemorragia digestiva, íleo, encefalopatía, hipotensión).
     - Signos de infección (leucocitosis, elevación de lactato, alteración función renal).
     - Sospecha de peritonitis bacteriana (espontánea o secundaria).
- Terapéutica:
  1. Ascitis a tensión.
  2. Ascitis asociada a insuficiencia respiratoria.
  3. Ascitis refractaria a tratamiento a dosis plena (furosemida 160mg/día y espironolactona 400mg/día).
  4. Paracentesis paliativa.

3. CONTRAINDICACIONES

- Absolutas:
  - **Coagulopatía intravascular diseminada**.
  - **Fibrinólisis** primaria reciente.

- Relativas:
  - Coagulopatía y/o trombopenia graves (plaquetas <50.000 y actividad de protrombina <50%).
  - Infección de la pared abdominal.
  - Gran hipertensión portal con varices abdominales.

- Ha demostrado ser **segura** incluso con valores de **INR** por encima de **5** y **plaquetas** por debajo de **20.000**/mm3.
- En caso de anatomía complicada (líquido ascítico muy escaso, embarazadas, visceromegalias masivas, cuadros obstructivos) debe hacerse guiada por ecografía.

4. COMPLICACIONES

Son infrecuentes:

- Hematoma de pared abdominal.
- Hemoperitoneo y neumoperitoneo.
- Fuga de líquido ascítico.
- Perforación de vísceras abdominales.
- Infecciones.

5. MATERIAL

- Guantes, gasas y paños fenestrados estériles.
- Apósito oclusivo.
- Anestésico local.
- Solución antiséptica (povidona yodada).
- Jeringa 10-20mL.
- Aguja intramuscular (en pacientes muy obesos puede ser necesaria una tipo punción lumbar). Aguja de Caldwell con catéter metálico suprayacente para las terapéuticas.
- Tubos estériles para recogida de muestras, frascos de hemocultivos, contenedor para citología.
- En evacuadoras: angiocatéter 14-16G, sistema de 3 pasos, frasco vacío y sistema de conexión.

7000
6500
6000
5500
5000
4000
3500
3000
2500
2000
1500
1000
500
LITERS (APPROX)

6. TÉCNICA

- Posición del enfermo:
  - Decúbito supino.
  - Ligeramente lateralizado hacia la izquierda.
  - Cabecero 30-45º.
- Localización lugar de punción: línea imaginaria que va desde el ombligo a la espina ilíaca anterosuperior izquierda, en la unión de los 2/3 internos con el 1/3 externo.
- Preparación de campo estéril.

PARACENTESIS

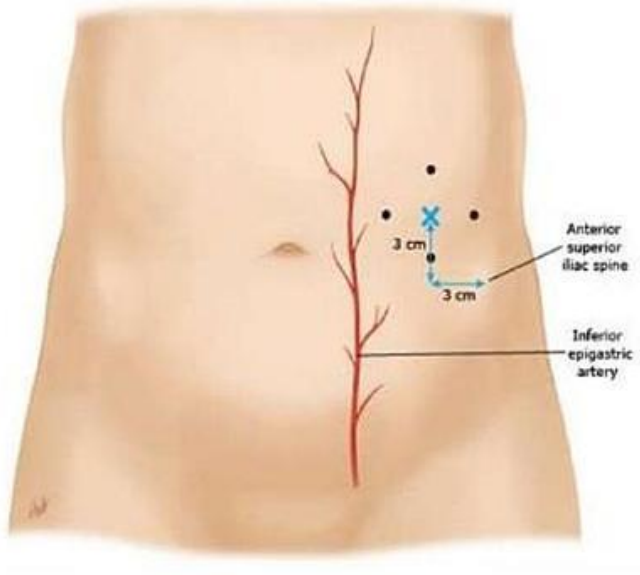

FIGURA 3

Búsqueda del punto de punción para realizar una paracentesis

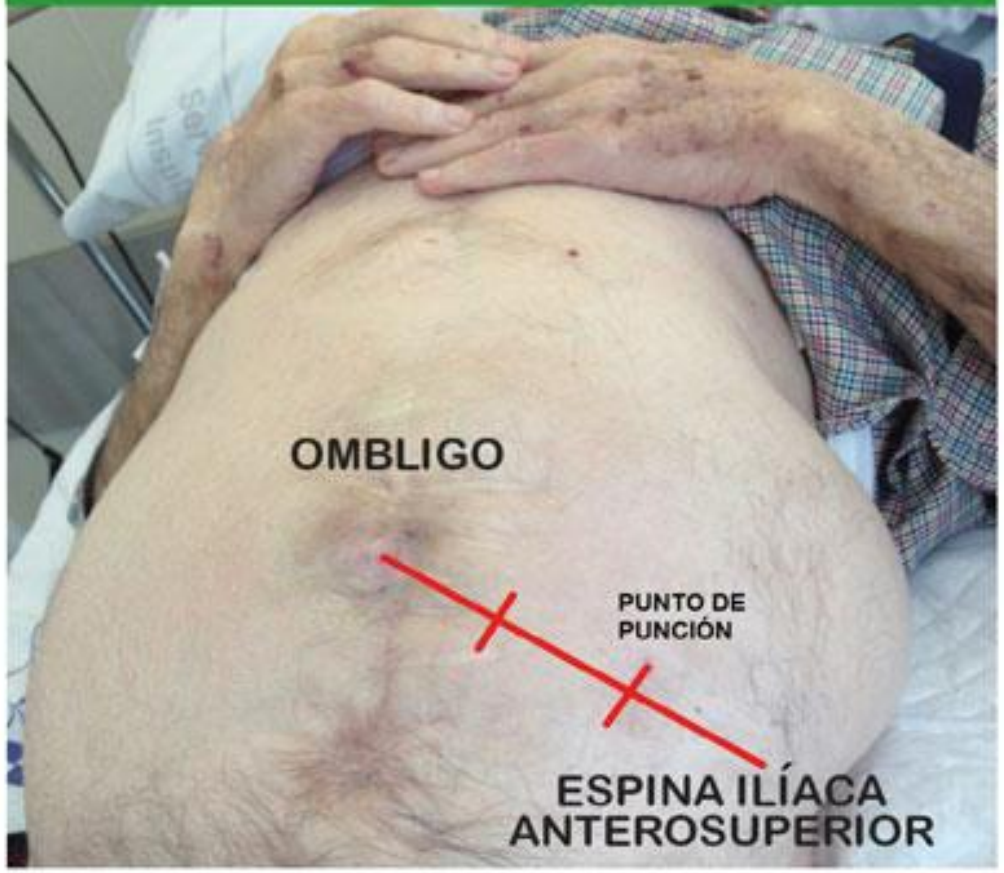

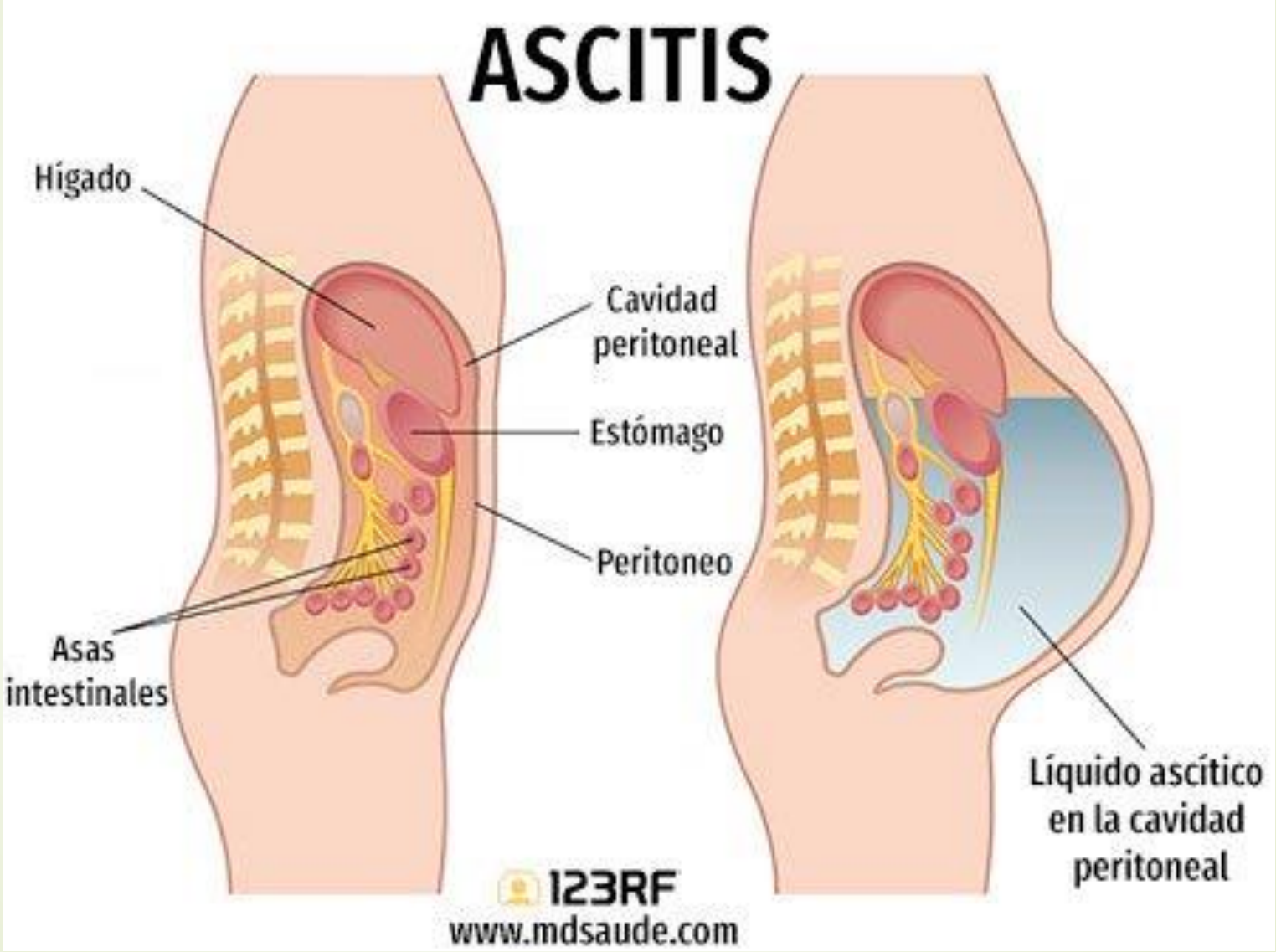
ASCITIS
Hígado
Cavidad peritoneal
Estómago
Peritoneo
Asas intestinales
Líquido ascítico en la cavidad peritoneal
123RF
www.mdsaude.com

6. TÉCNICA

- Anestesia local.
- **Punción** del punto elegido: se introduce la aguja, con la jeringa conectada, **perpendicular** a la pared abdominal y **aspirando** hasta que se verifique la entrada de líquido ascítico.
  - Paracentesis diagnóstica: con aguja intramuscular. No suelen necesitarse más de 50-60 mL.
  - Paracentesis terapéutica:
    - Introduciendo **angiocatéter** conectado al frasco de vacío a través del sistema de infusión.
    - Expandir la volemia con infusión de **albúmina** a razón de **8g** por **litro** de líquido extraído (alternativa: poligenina 3.5%, hidroxietilalmidón 6% por cada 150mL extraído).
- Retirar la aguja de la pared abdominal, desinfectar la zona y cubrir con apósito.
- Colocar al paciente en decúbito lateral derecho durante 60-90 mins

https://www.youtube.com/watch?v=yuT3onJ09wE&t=456s

Paracentesis Abdominal
Ascitis
Catéter de drenaje
Contenedor de drenaje
Hígado
Estómago
Membranas peritoneales
Intestino
Ascitis
Recto
Catéter de drenaje
Contenedor de drenaje

¡Muchas gracias!